

Rekommenderade svarsmallar från Svensk Förening för Neuroradiologi

NEUROINFLAMMATION

NEUROINFLAMMATION HJÄRNA UTREDNING

MR hjärna [utan|utan och med] i.v. kontrastmedel på [1,5 Tesla|3 Tesla|7 Tesla]

Föregående MR-undersökning: [Ingen tidigare undersökning för jämförelse|datum, sjukhus]

Antal T2-lesioner i hjärnan: [0|1-9|10-20|>20]

Lokalisation:

- Periventrikulärt: [Ja|Nej]
- Infratentoriellt: [Ja|Nej] (kommentera särskilt ev. engagemang av area postrema och periakveduktal grå substans)
- Juxtakortikalt/kortikalt: [Ja|Nej]
- Synnerv (om undersökt): [-|Ja|Nej] (kommentera lokalisation, om mer än halva synnervens längd och/eller chiasma är engagerad)
- Ryggmärg (om undersökt): [-|Ja|Nej] (kommentera särskilt ev. långsträckta förändringar, 3+ kotkroppssegment)

Antal nytillkomna/tydligt förstorade T2-lesioner i hjärna: [-|antal, lokalisation]

Antal kontrastladdande lesioner i hjärna: [-|antal, lokalisation]

Uppfyllelse av de radiologiska McDonald-kriterierna:

- Spridning i rum: [Ja|Nej]
- Spridning i tid: [Ja|Nej]

BEDÖMNING:

(Är bilden förenlig med MS eller finns det skäl att överväga exempelvis ADEM, NMOSD eller MOG-antikroppsmedierad sjukdom med tanke på kommentarer enligt ovan?)

NEUROINFLAMMATION HJÄRNA RUTINKONTROLL

MR hjärna [och ryggmärg][utan|med] i.v. kontrastmedel på [1,5 Tesla|3 Tesla|7 Tesla]

Föregående MR-undersökning: [datum], [sjukhus]

Antal T2-lesioner i hjärnan: [0|1-9|10-20|>20]

Antal nytillkomna/tydligt förstorade T2-lesioner: [antal, lokalisation]

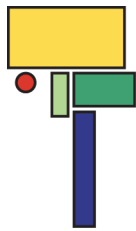
Antal kontrastladdande lesioner: [antal, lokalisation]

Atrofiutveckling jmf. med första tillgänglig MR: [Ja, lokalisation, jmf. datum|Nej]

Brain Parenchymal Fraction (om tillgängligt): [-|mätvärde]

BEDÖMNING:

[]



NEUROINFLAMMATION RYGGMÄRG

MR [halsrygg|bröstrygg|hals-bröstrygg|helrygg] [utan|utan och med|med] i.v. kontrastmedel

Föregående MR-undersökning: [Ingen tidigare undersökning för jämförelse|datum, sjukhus]

Antal T2-lesioner i ryggmärgen: [ungefärligt antal]

Antal nytillkomna/tydligt förstorade T2-lesioner i ryggmärg: [-|antal, lokalisation]

Antal kontrastladdande lesioner ryggmärg: [-|antal, lokalisation]

BEDÖMNING:

(Kommentera särskilt ev. långsträckta förändringar, 3+ kotkroppssegment)